

Минская областная клиническая больница

Республиканский центр пластической и реконструктивной микрохирургии

# **Микрохирургический способ пластики большеберцовой кости**

Ладутько Дмитрий

2018

Возраст: 21 год

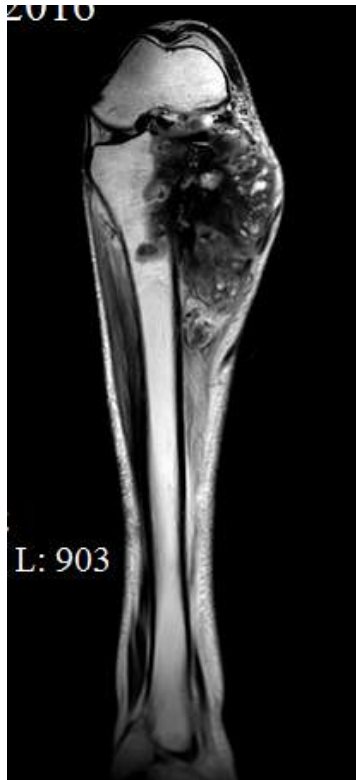
Диагноз:

*правая нижняя конечность:* Остеосаркома high grade проксимального отдела правой большеберцовой кости, mts в подколенные лимфоузлы справа

*левая нижняя конечность:* Хондросаркома Gr 1 средней трети левой большеберцовой кости, T2N0M0

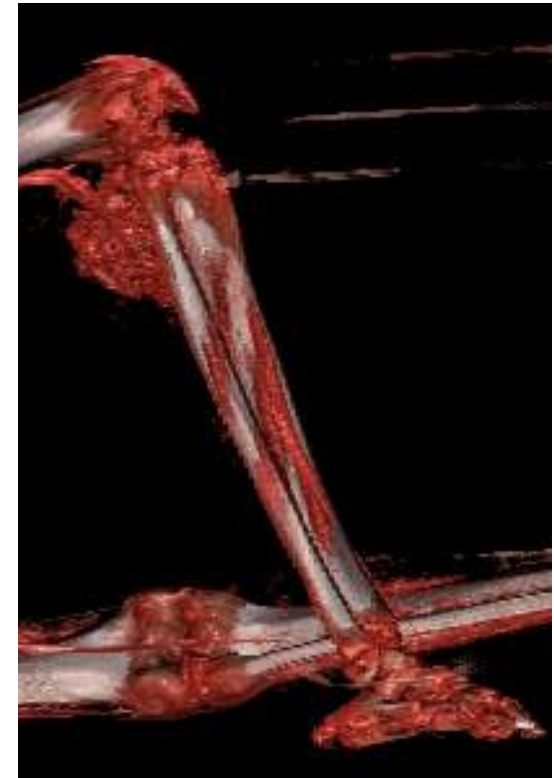## Правая нижняя конечность

КТ



Опухолевая перестройка проксимального метаэпифиза правой б/берцовой кости с костно-деструктивными изменениями и очагами патологического костеобразования + "лучистая" периостальная реакция + большой параоссальный мягкотканый компонент в области подколенной ямки, ~ 117x80мм

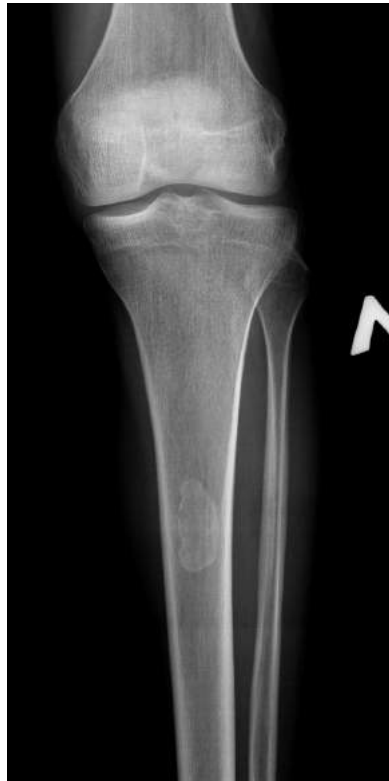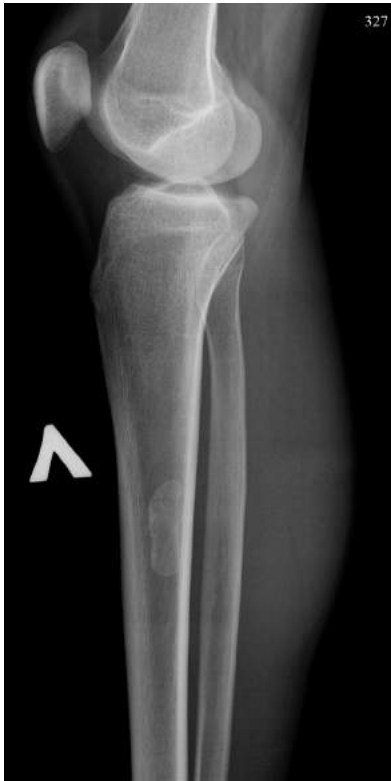Гистологическое исследование: остеосаркома



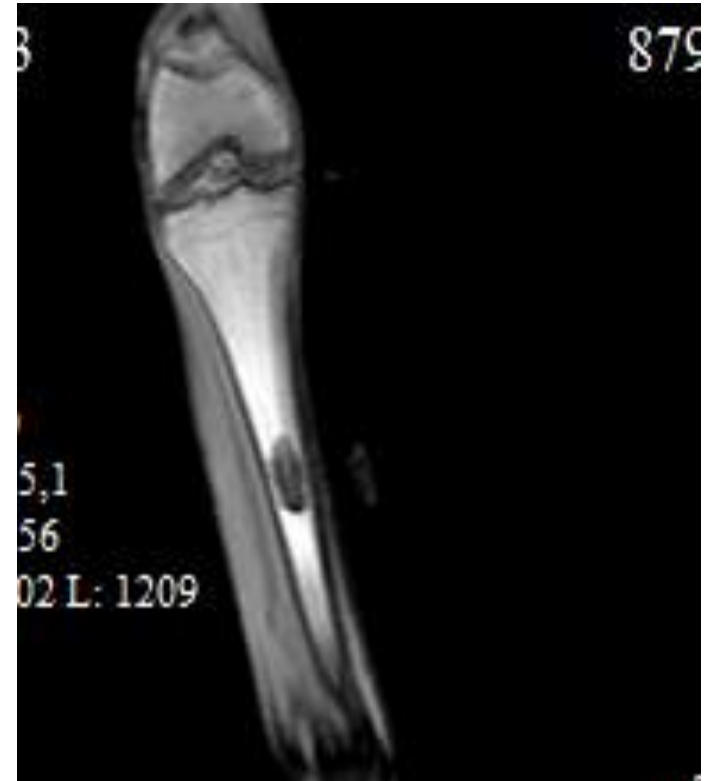**Левая нижняя конечность**

R-графия

КТ



Гистологическое исследование:  
хондросаркома



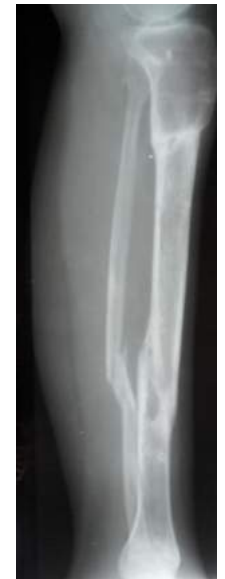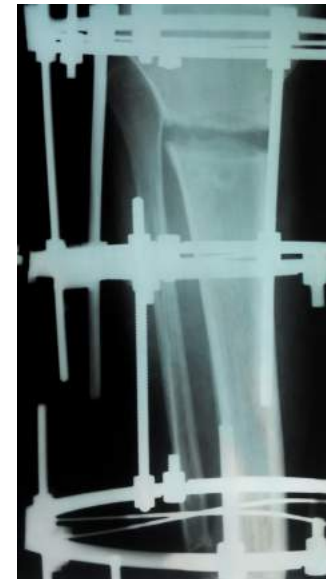## Возможные методы замещения костного дефекта в данном случае

- несвободная васкуляризованная пластика по Г.А. Илизарову
- замещение дефекта алло- или аутокостью
- эндопротезирование большеберцовой кости
- аутотрансплантация васкуляризованного участка малоберцовой кости
- аутотрансплантация васкуляризованного участка малоберцовой кости в комплексе с аллокостным трансплантатом

- |   |   |
|---|---|
| 1. Длительность операции  | + |
| 2. Необходимость постоянного ухода медперсонала на протяжении всего периода   | - |
| 3. Возможность замещения крупного пострезекционного костного дефекта          | + |
| 4. Эффективность при наличии обширного пострезекционного мягкотканого дефекта | - |
| 5. Риск инфекционных осложнений   | - |
| 6. Сложность самообслуживания в процессе всего послеоперационного периода     | - |
| 7. Длительность реабилитационного периода                                     | - |
| 8. Лизис трансплантата  | + |

Таким образом

Несвободная васкуляризованная пластика по Г.А. Илизарову была бы весьма длительным и многоэтапным методом лечения, требующим постоянного наблюдения и ухода медперсонала, а с наличием пострезекционного мягкотканного дефекта голени, не давала уверенности в стабильном положительном результате



- |   |   |
|---|---|
| 1. Длительность операции  | + |
| 2. Необходимость постоянного ухода медперсонала на протяжении всего периода   | + |
| 3. Возможность замещения крупного пострезекционного костного дефекта          | - |
| 4. Эффективность при наличии обширного пострезекционного мягкотканого дефекта | - |
| 5. Риск инфекционных осложнений   | - |
| 6. Сложность самообслуживания в процессе всего послеоперационного периода     | - |
| 7. Длительность реабилитационного периода                                     | - |
| 8. Лизис трансплантата  | - |

### Таким образом

*Замещение дефекта алло- или аутокостью в конкретной ситуации является неэффективным по причине слишком большого пострезекционного дефекта и высокой вероятностью лизиса данных трансплантатов*

- |   |   |
|---|---|
| 1. Длительность операции  | - |
| 2. Необходимость постоянного ухода медперсонала на протяжении всего периода   | - |
| 3. Возможность замещения крупного пострезекционного костного дефекта          | + |
| 4. Эффективность при наличии обширного пострезекционного мягкотканого дефекта | - |
| 5. Риск инфекционных осложнений   | - |
| 6. Сложность самообслуживания в процессе всего послеоперационного периода     | + |
| 7. Длительность реабилитационного периода                                     | + |
| 8. Лизис трансплантата  | + |

**Таким образом**

Эндопротезирование большеберцовой кости при наличие столь обширного пострезекционного дефекта мягких тканей имело высокую вероятность инфекционных осложнений




1. Длительность операции	-
2. Необходимость постоянного ухода медперсонала на протяжении всего периода	+
3. Возможность замещения крупного пострезекционного костного дефекта	+
4. Эффективность при наличии обширного пострезекционного мягкотканого дефекта	-/+
5. Риск инфекционных осложнений	+
6. Сложность самообслуживания в процессе всего послеоперационного периода	+
7. Длительность реабилитационного периода	-/+
8. Лизис трансплантата	+

**Таким образом**

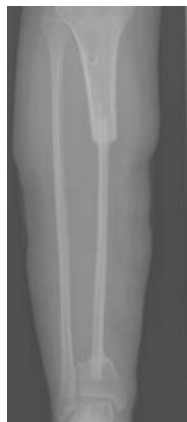*Аутотрансплантация васкуляризованного участка малоберцовой кости наиболее подходящий метод в этой ситуации из-за возможности одномоментной реконструкции пострезекционного дефекта, однако, из-за длительности перестройки трансплантата данный метод имеет свои недостатки*

## R-графия пациентов с аутотрансплантацией малоберцовой кости

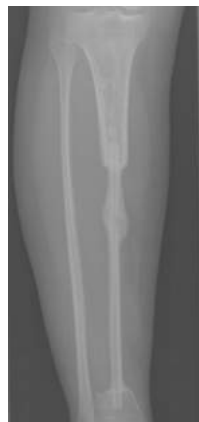0 дней



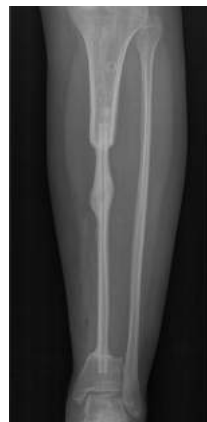10 мес.



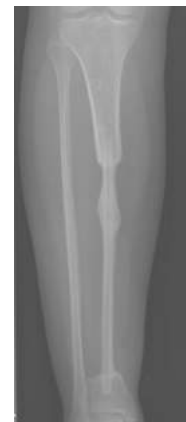1 год



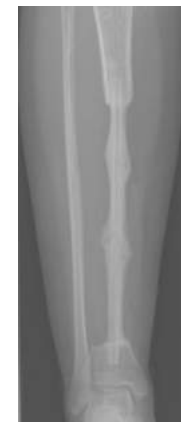1 год 3 мес.



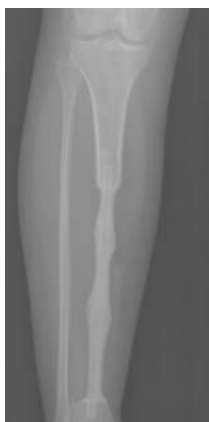1 год 7 мес.



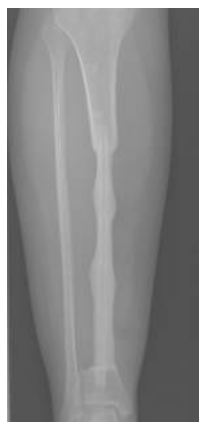1 год 11 мес.



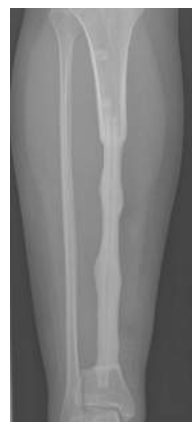2 года 1 мес.



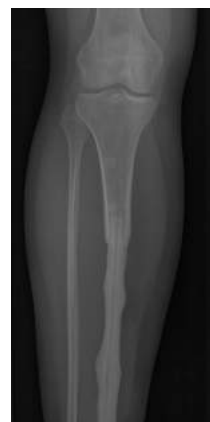2 года 9 мес.



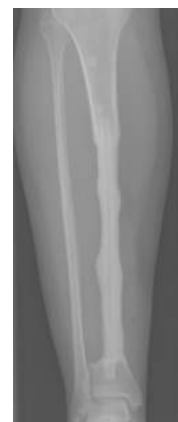3 года 3 мес.



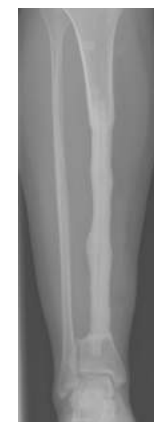3 года 9 мес.



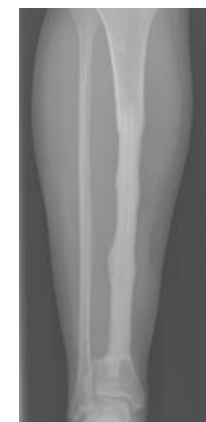4 года 9 мес.



5 лет 9 мес.

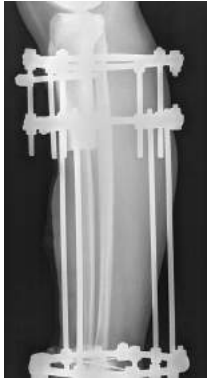


6 лет 9 мес.

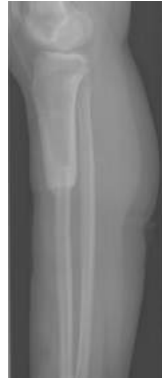

## R-графия пациента с аутотрансплантацией малоберцовой кости

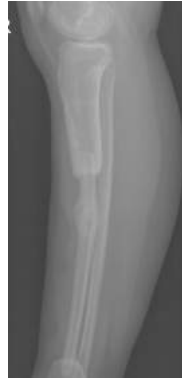0 дней



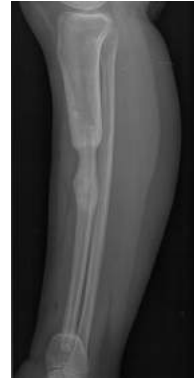10 мес.



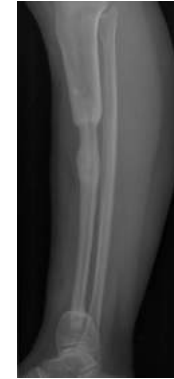1 год



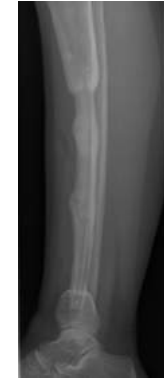1 год 3 мес.



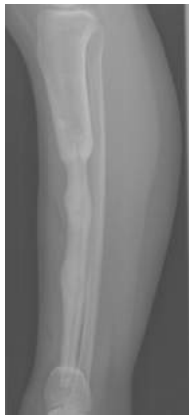1 год 7 мес.



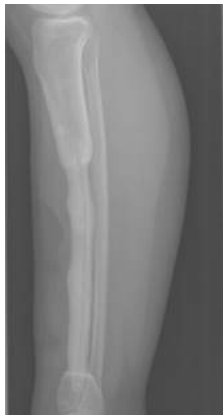1 год 11 мес.



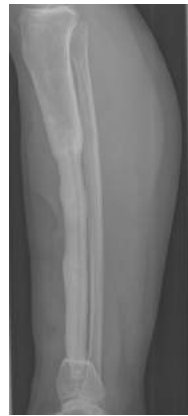2 года 1 мес.



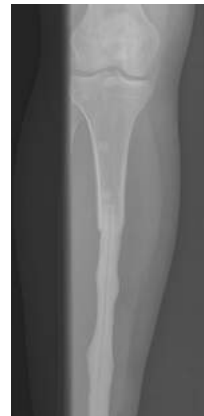2 года 9 мес.



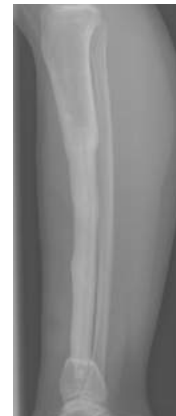3 года 3 мес.



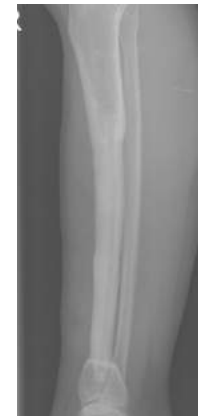3 года 9 мес.



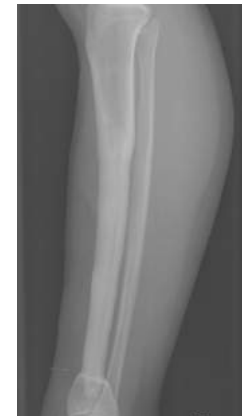4 года 9 мес.



5 лет 9 мес.



6 лет 9 мес.

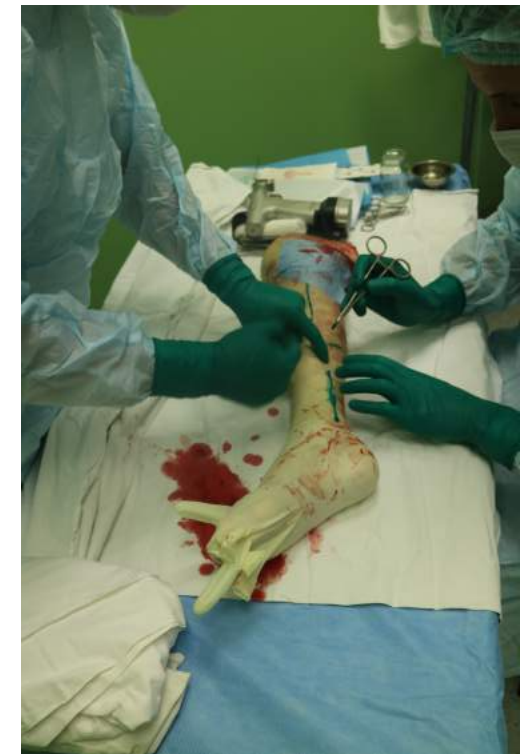
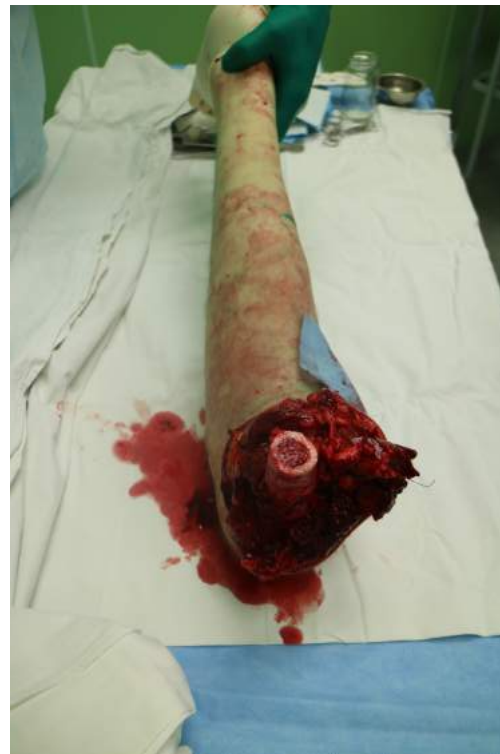
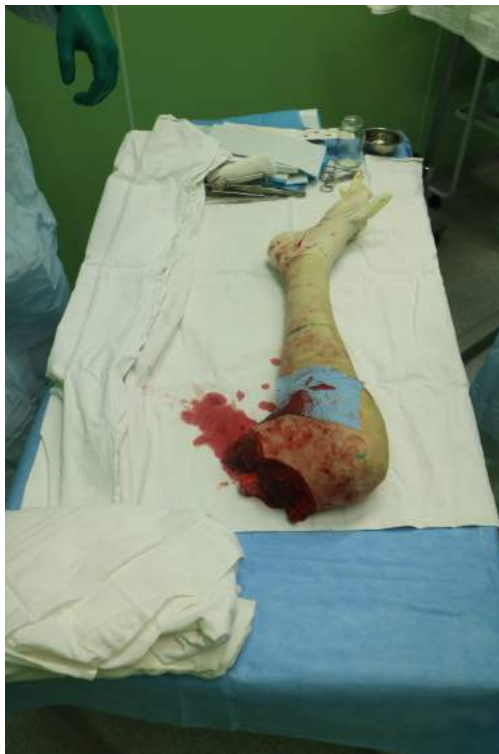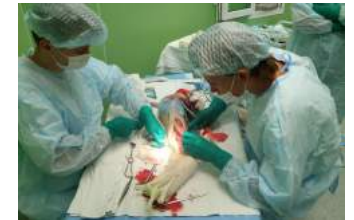1. Длительность операции	-
2. Необходимость постоянного ухода медперсонала на протяжении всего периода	+
3. Возможность замещения крупного пострезекционного костного дефекта	+
4. Эффективность при наличии обширного пострезекционного мягкотканого дефекта	+
5. Риск инфекционных осложнений	+
6. Сложность самообслуживания в процессе всего послеоперационного периода	+
7. Длительность реабилитационного периода	+
8. Лизис трансплантата	+

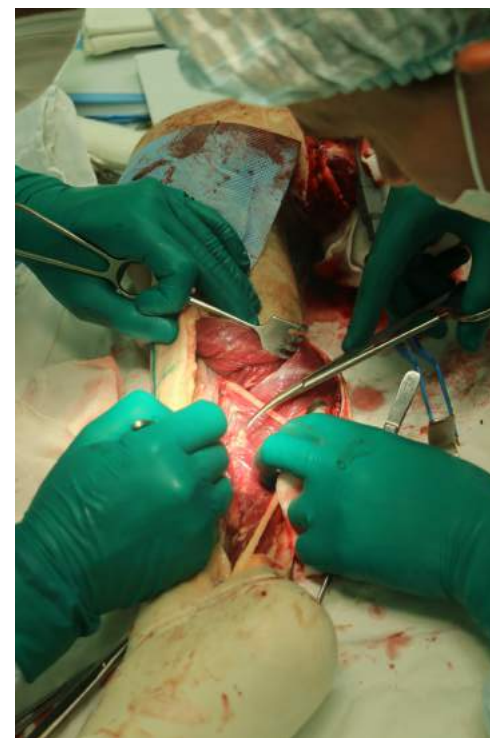
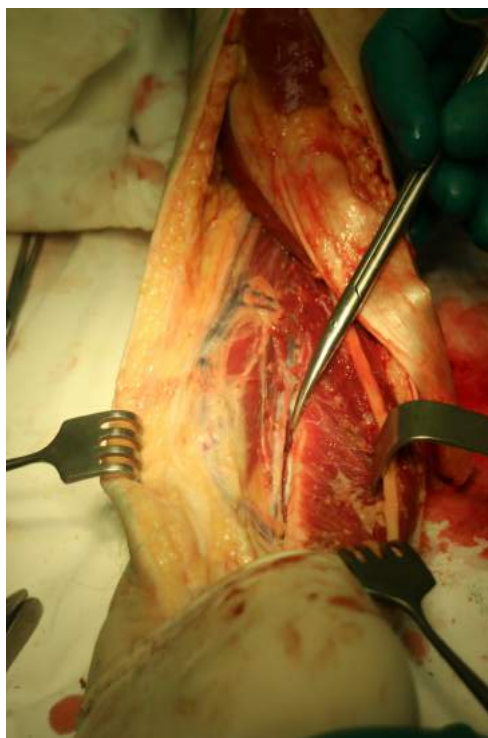
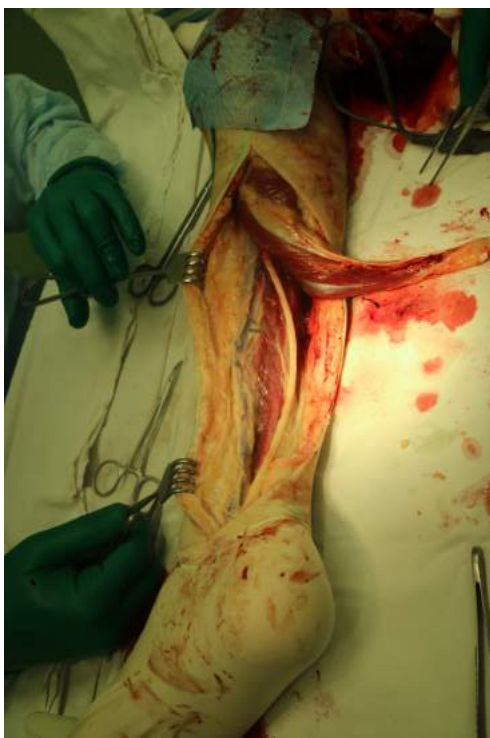
### Таким образом

*Предложенный нами способ пластики большеберцовой кости путем аутотрансплантации непораженной опухоли васкуляризованной части большеберцовой кости утильной конечности имеет превосходства над всеми остальными вариантами лечения данного дефекта в сложившейся ситуации*

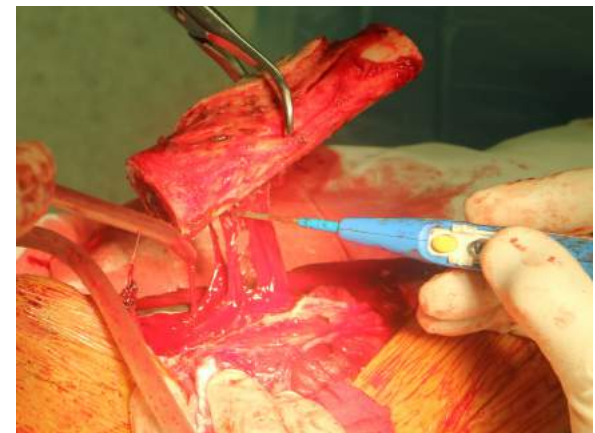
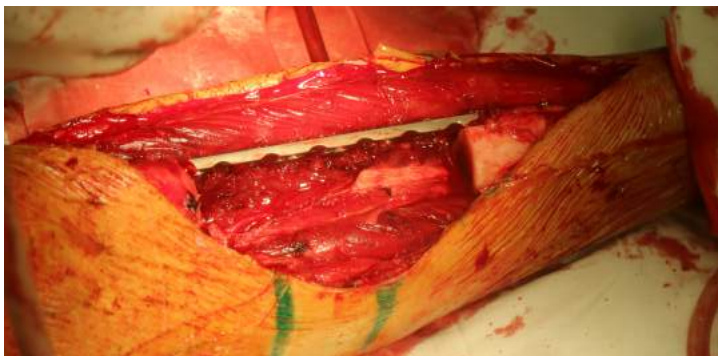
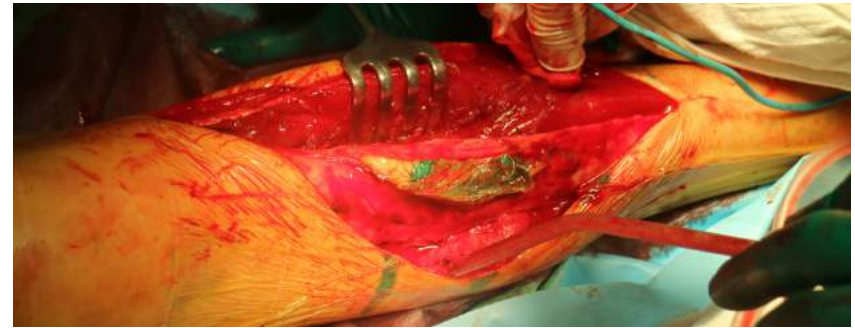
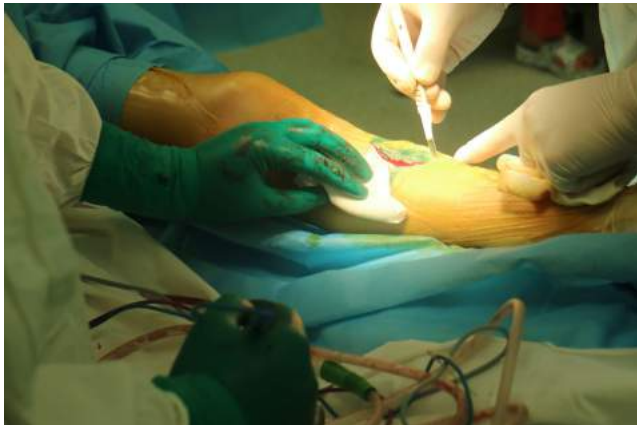**Утильная правая нижняя конечность приготовленная для забора  
васкуляризованного большеберцового трансплантата**



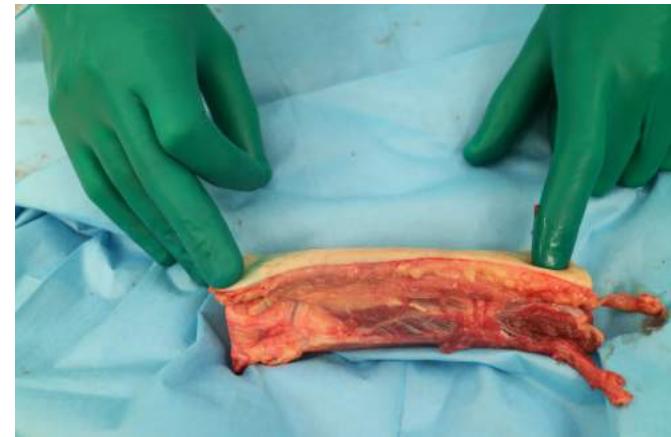
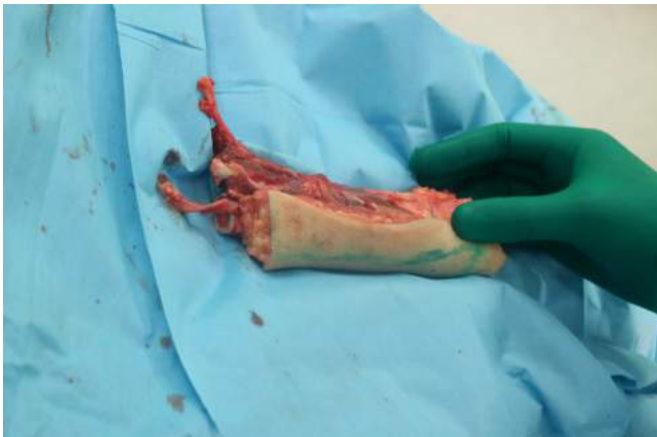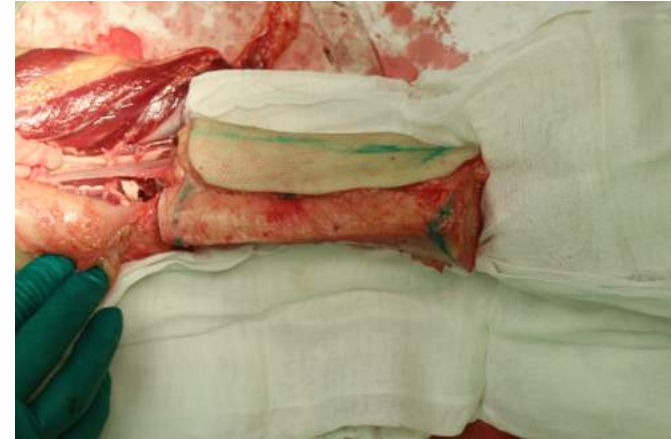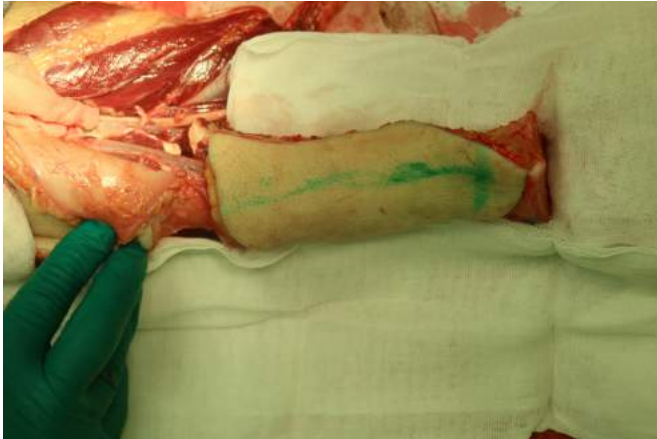
**Выделение сосудистых пучков для питания большеберцового трансплантата с  
мягкотканым компонентом**



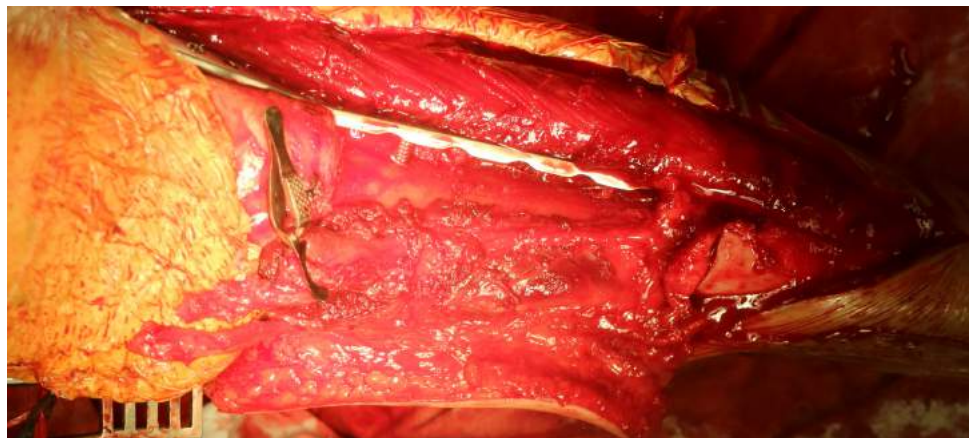
**Резекция левой большеберцовой кости с мягкотканым компонентом голени  
пораженного опухолью в пределах здоровых тканей**



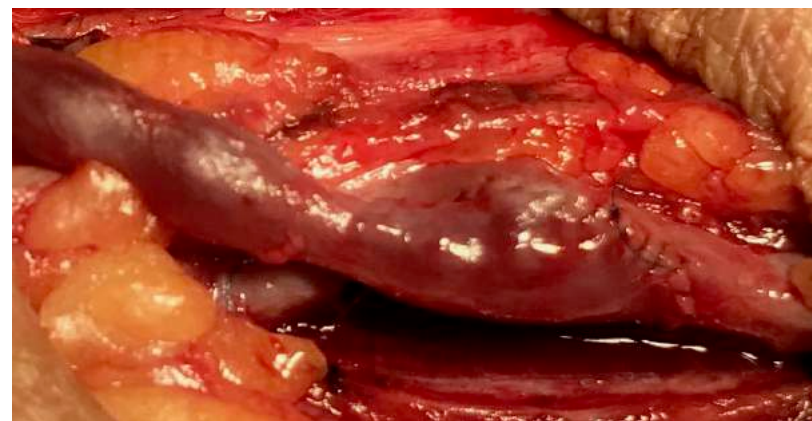
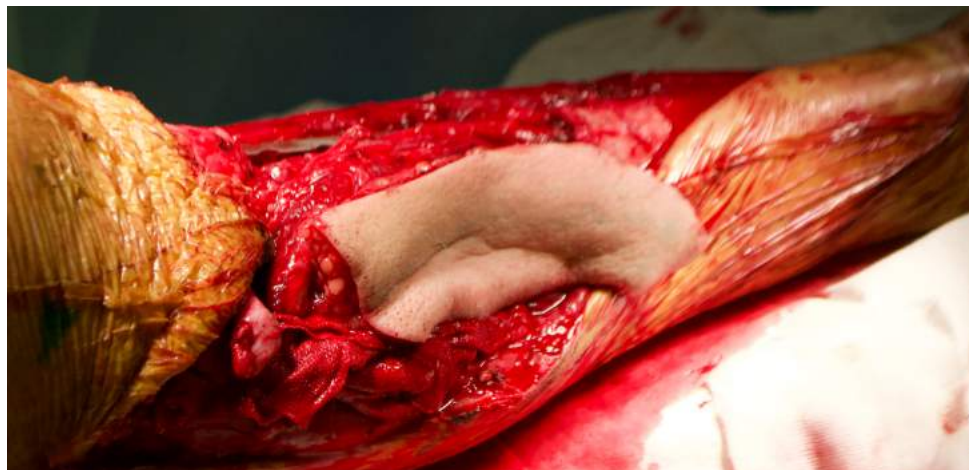
**Выделенный васкуляризованный аутотрансплантат большеберцовой кости с  
мягкотканым компонентом на a. et v. tibialis ant. et post.**



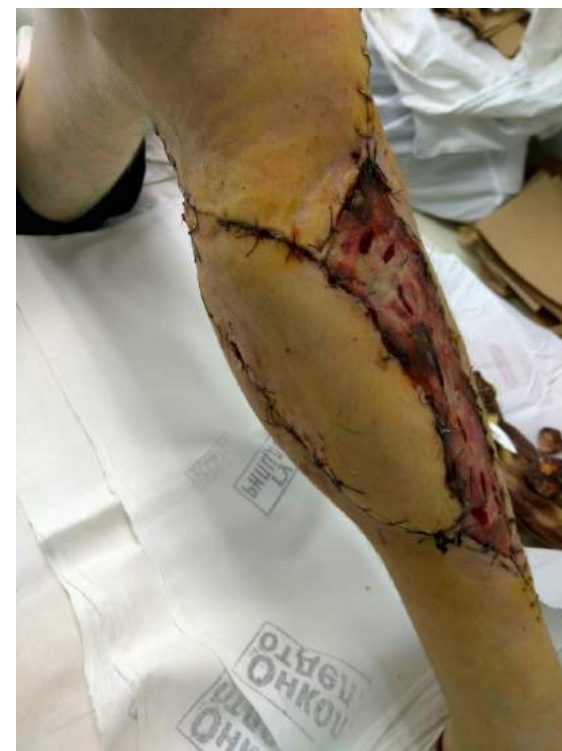
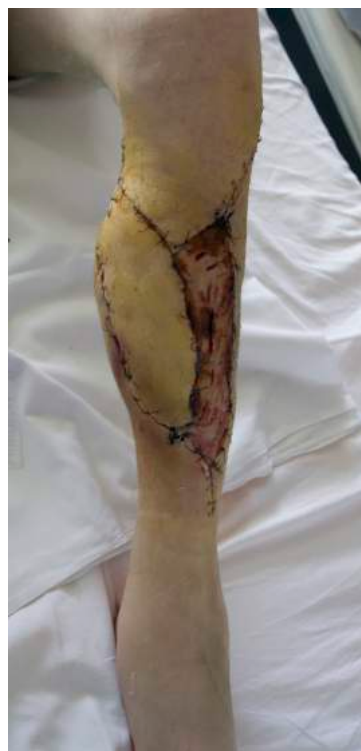
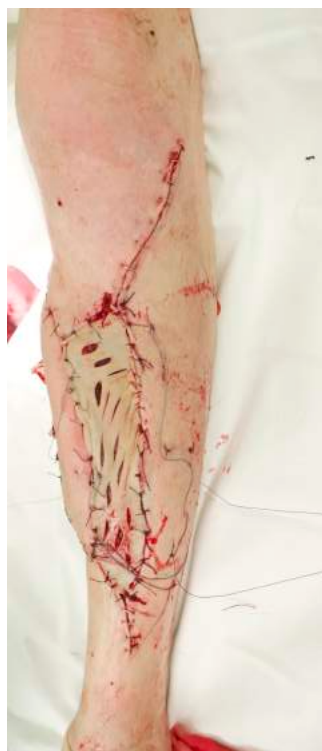
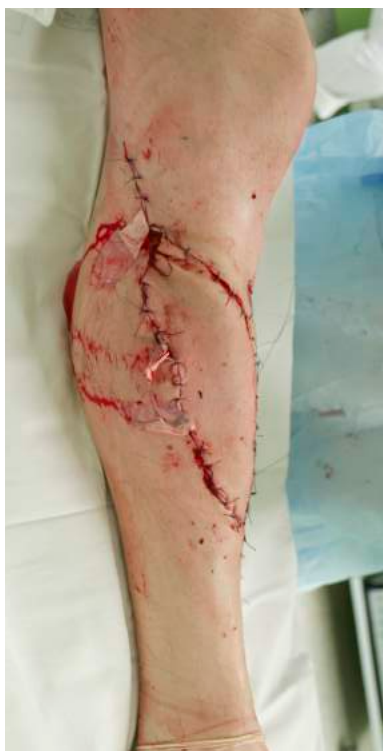
Реваскуляризация большеберцового лоскута, наkostный остеосинтез большеберцовой кости

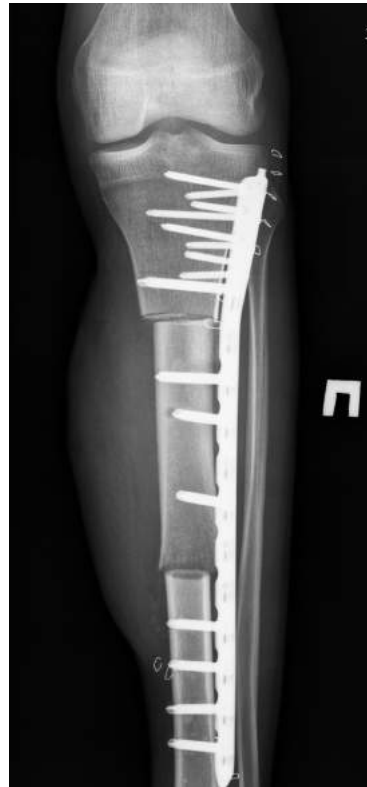
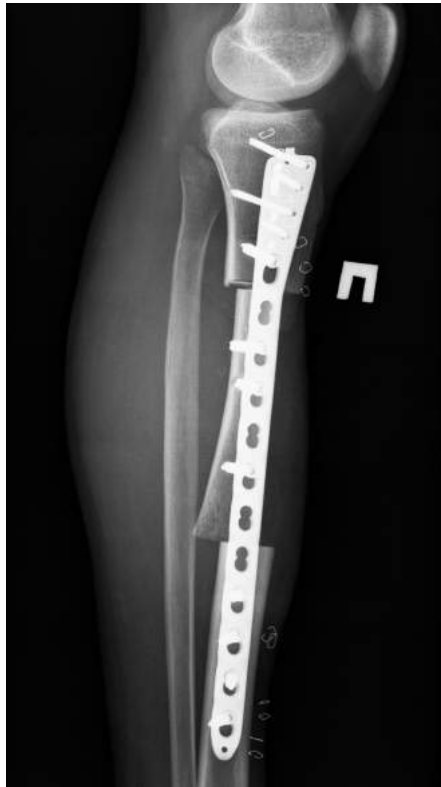
**Непосредственно после операции и ранний послеоперационный период**

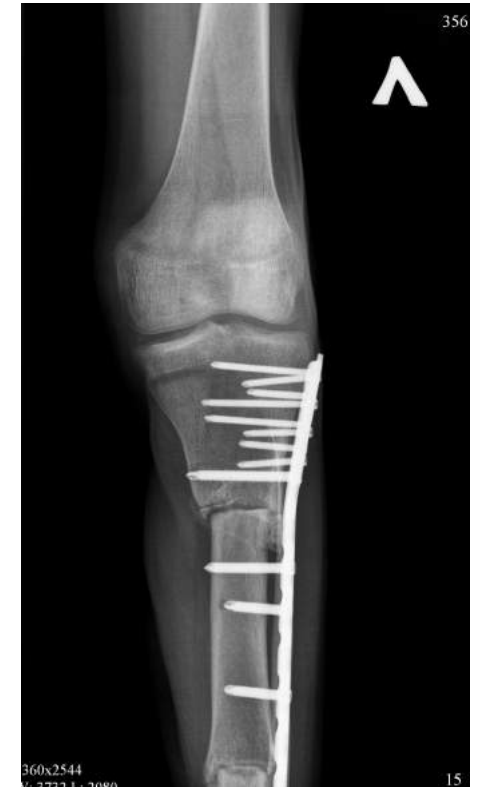
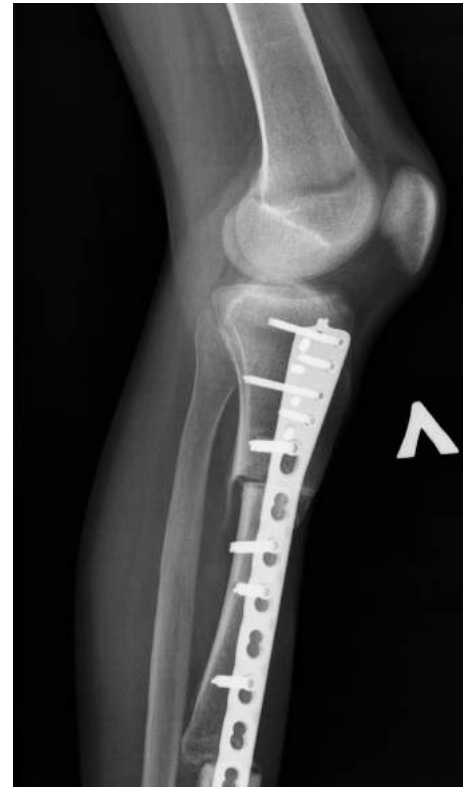
R-графия

Ранний послеоперационный период

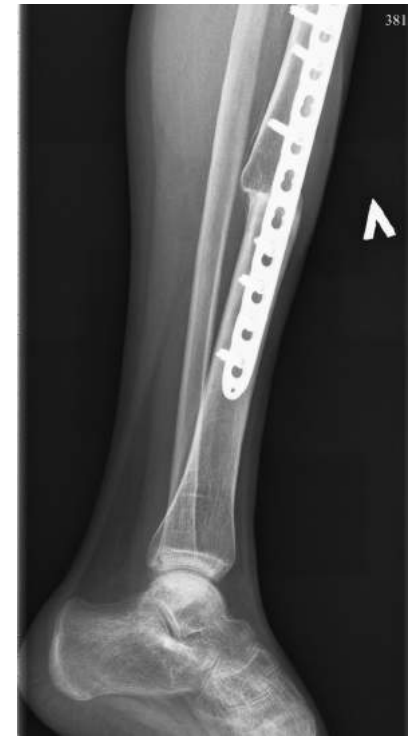
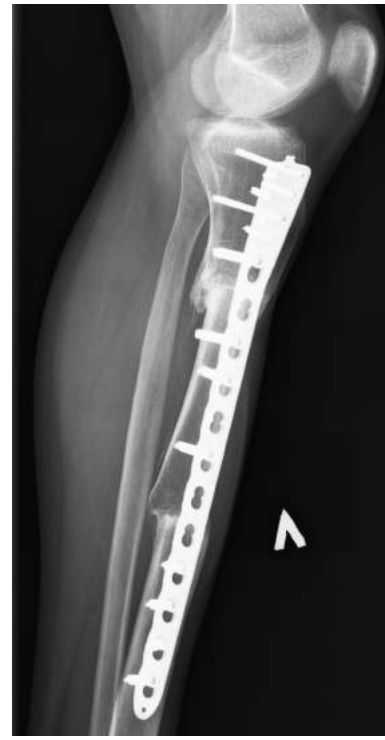
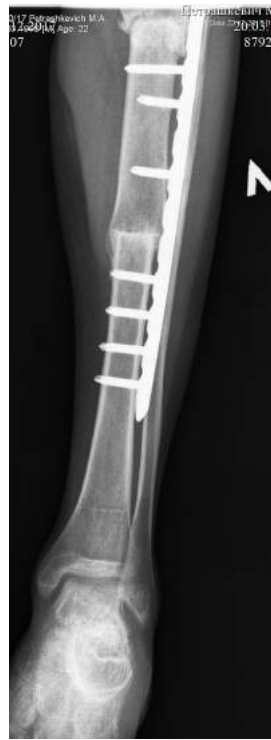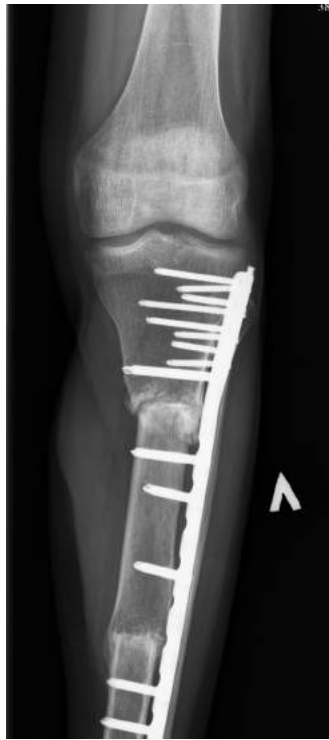4 месяца после операции

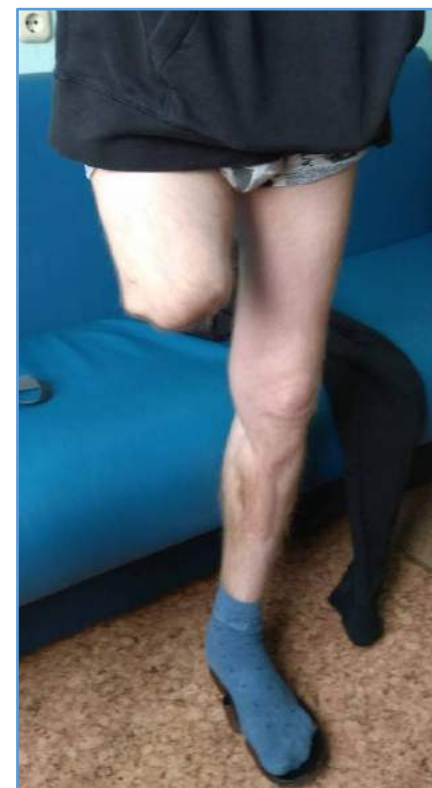
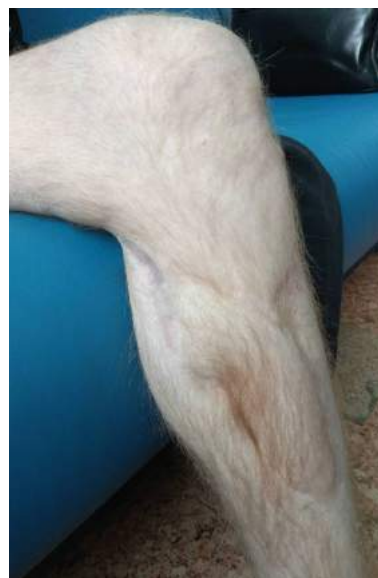
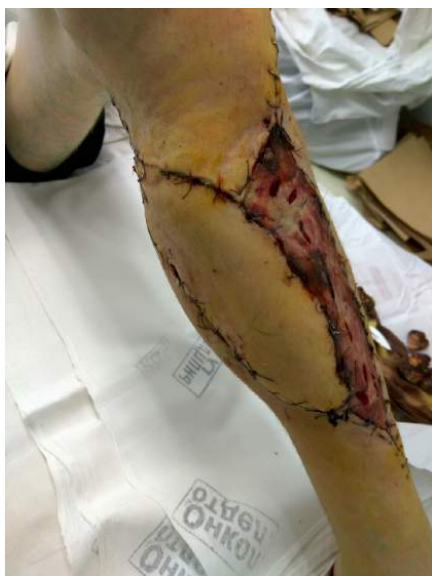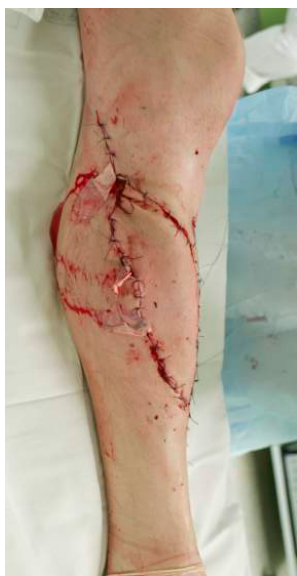R-графия

7 месяцев после операции



*Подобного рода клинические случаи не часто встречаются в практике, однако, у таких пациентов данный способ оперативного лечения позволяет достигнуть наиболее благоприятного функционального результата, повышая тем самым качество жизни, минимизирует сроки реабилитации, сокращает пребывание в стационаре, уменьшает количество этапов реконструкции и ее длительность, позволяет пациентам вести активный образ жизни спустя уже 1 месяц после операции, что не заменимо, учитывая их диагноз*



Минская областная клиническая больница

Республиканский центр пластической и реконструктивной микрохирургии

# **Микрохирургический способ пластики большеберцовой кости**

Ладутько Дмитрий

2018